На правах рукописи

ДОКАЕВА Таиса Султановна

ВАРИАНТНАЯ И ТРЕХМЕРНАЯ (3D) АНАТОМИЯ ВНЕОРГАННЫХ АРТЕРИАЛЬНЫХ СОСУДОВ ПОЧЕК У ЛЮДЕЙ РАЗНОГО ТИПА ТЕЛОСЛОЖЕНИЯ ПО ДАННЫМ ПРИЖИЗНЕННЫХ МЕТОДОВ ИССЛЕДОВАНИЯ

3.3.1 Анатомия и антропология

АВТОРЕФЕРАТ
диссертации на соискание ученой степени
кандидата медицинских наук

Грозный – 2024

Работа выполнена в Федеральном государственном бюджетном образовательном учреждении высшего образования «Чеченский государственный университет имени А.А. Кадырова»

Научный руководитель:

Кафаров Эдгар Сабирович – доктор медицинских наук, доцент

Официальные оппоненты:

Баландина Ирина Анатольевна – доктор медицинских наук, профессор; федеральное государственное бюджетное образовательное учреждение высшего образования «Пермский государственный медицинский университет имени академика Е.А. Вагнера» Министерства здравоохранения Российской Федерации; кафедра нормальной, топографической и клинической анатомии, оперативной хирургии; заведующий кафедрой.

Вихарева Лариса Владимировна – доктор медицинских наук, профессор; федеральное государственное бюджетное образовательное учреждение высшего образования «Тюменский государственный медицинский университет» Министерства здравоохранения Российской Федерации; кафедра топографической анатомии и оперативной хирургии с курсом остеопатии; заведующий кафедрой.

Ведущая организация: Федеральное государственное бюджетное военное образовательное учреждение высшего образования «Военно-медицинская академия имени С.М. Кирова» Министерства обороны Российской Федерации.

Защита диссертации состоится «19» апреля 2024 г. в 10.00 часов на заседании диссертационного совета по защите диссертаций на соискание ученой степени кандидата наук, на соискание ученой степени доктора наук 24.2.433.06, созданного на базе ФГБОУ ВО «Чеченский государственный университет им. А.А. Кадырова», по адресу: 364907, Чеченская Республика, г. Грозный, ул. А. Шерипова 32, зал заседаний диссертационного совета.

С диссертацией можно ознакомиться в научной библиотеке и на сайте ФГБОУ ВО «Чеченский государственный университет им. А.А. Кадырова» по адресу: http://www.chesu.ru/

Автореферат размещен на сайте ВАК при Минобрнауки России https://vak.minobrnauki.gov.ru/main.

Автореферат разослан «___» _____ 2024 года.

Ученый секретарь диссертационного совета 24.2.433.06,
кандидат медицинских наук **И.У. Вагабов**

ОБЩАЯ ХАРАКТЕРИСТИКА РАБОТЫ

Актуальность проблемы.

В литературных источниках встречается достаточное количество исследований, посвященных изучению забрюшинного пространства и почек (Колсанов А.В. и соавт., 2017; Зенин О.К., 2019; Введенский Д.В. и соавт., 2020; Назарян А.К., 2020; Abd Elrahim E. et al., 2020; Memon S. et al., 2021; Abdessater M. et al., 2022). В то же время немногочисленные работы посвящены изучению сосудистых структур этого органа (Гайворонский И.В. и соавт., 2012; Кафаров Э.С., 2014; Назарян А.К., 2020; Aremun A. et al., 2021; Sonnier D. et al., 2022).

Технический прогресс в области клинической нефроурологии и онкологии непосредственно связан с усовершенствованием тактик хирургического вмешательства и оснащения, что предъявляет повышенные требования к знаниям по топографическому расположению почечных артерий (ПА), их устьев, диаметров, пространственным взаимоотношениям ПА и их синтопии (Кузьменькова Л.Л. и соавт., 2018; Abdessater et al., 2022). Особое значение уделяется индивидуальной вариабельности анатомо-топографического расположения почечных сосудов как перспективному направлению разработки персонифицированного подхода (Daescu E. et al., 2012; Li X. et al., 2021).

Усовершенствование 3D диагностических методик, таких как 3D-ультразвуковое исследование, компьютерная и магнитно-резонансная томография (МРТ) с последующим трехмерным моделированием позволило получить новые данные о прижизненной анатомии внутренних органов, в том числе почек и их сосудов (Колсанов А.В. и соавт., 2017; Вагабов И.У. и соавт., 2020; Назарян А.К., 2020; Yang B.B. et al., 2022; Sonnier D. et al., 2022).

Достаточное количество исследователей уделяло в своих работах внимание топографии, морфометрии и вариантной анатомии брюшной аорты и ее ветвей, к примеру, почечных сосудов (Колсанов А.В. и соавт., 2017; Парфенович М.Б., 2012; Natsis K. et al., 2014). При этом отсутствует единый подход к систематизации их анатомических вариантов.

Очень мало сведений по анатомической вариабельности почечных сосудов, обусловленной конституциональными особенностями человека, что очень важно знать в лучевой диагностике, а особенно при ультразвуковом исследовании (УЗИ) для точности накладывания датчиков (топография устьев, их диаметры, длины, гемодинамика ПА и т.д.) (Мякотных М.Н. и соавт., 2020; Su H.A. et al., 2019).

Практически не встречаются исследования, характеризующие диапазон анатомических различий этих сосудов, определяемый типом телосложения исходя из скелетотопических и голотопических особенностей, что очень важно знать в эндоскопической урологии.

Цель исследования – изучение закономерностей вариантной и трехмерной (3D) анатомии внеорганных артериальных сосудов почек человека, а также выявление возможности голотопической визуализации почечных артерий у разных соматотипов зрелого, пожилого и старческого возрастов.

Задачи исследования:

1) изучить морфометрические характеристики внеорганных артериальных сосудов почек (длины ПА, диаметры ПА, углы отхождения ПА) по данным мультиспиральной компьютерной томографии (МСКТ) у людей зрелого, пожилого и старческого возрастов соответственно соматотипу;

2) выявить скелетотопические и голотопические характеристики внеорганных ПА по данным МСКТ у людей зрелого, пожилого и старческого возрастов соответственно соматотипу;

3) создать компьютерную базу данных, фиксирующей за каждой трехмерной (3D) моделью различных вариантов ПА, ее собственный индивидуальный вариант скелетотопии и голотопии у людей зрелого, пожилого и старческого возрастов соответственно соматотипу;

4) на основе созданной компьютерной базы данных различных вариантов и топографии экстраорганных артериальных сосудов почки исходя из скелетотопических и голотопических их особенностей создать алгоритм для разработки 3D-диагностического программного обеспечения (ПО) голотопической визуализации ПА у пациентов разных соматотипов.

Научная новизна исследования

Впервые выполнено комплексное изучение прижизненной анатомии почечных артерий у разных соматотипов и эффективность их 3D-визуализации на мультиспиральных компьютерных томограммах.

Впервые проведена модернизация исследования внеорганных почечных артерий на мульспиральных компьютерных томограммах методами виртуального 3D-препарирования и трехмерно-анатомического анализа с использованием нейросети.

Впервые установлены прижизненные возрастные и типовые различия морфометрических параметров почечных артерий (длины ПА, диаметры ПА, углы отхождения ПА) в зависимости от конституциональных особенностей человека.

Впервые установлены голотопические особенности устьев главных почечных артерий в зависимости от возрастных и конституциональных особенностей исходя из проекционной их анатомии на переднюю брюшную стенку и на спину.

Впервые создан пошаговый алгоритм на основе разработанной компьютерной базы данных, который позволит создать программное обеспечение (ПО) по выявлению синтопических и скелетотопических особенностей внеорганных сосудов почек у пациентов разных соматотипов (получено авторское свидетельство о государственной регистрации программы для ЭВМ N 2022667481. заявл. 23.09.2022: опубл. 04.10.2022 / Э.С. Кафаров, Т.С. Докаева. 1 с.).

Научно-практическая значимость

Получены новые трехмерно (3D) анатомические данные об индивидуальной изменчивости и вариантной анатомии внеорганных артериальных сосудов почек в возрастном аспекте у разных соматотипов. Представлены новые научные данные о вариантах строения сосудов почек человека, которые представят определенную ценность для персонифицированного подхода при оперативных вмешательствах на почке и ультразвуковом исследовании почечных артерий в зависимости от соматотипа человека.

Внедрение результатов в практику

Все полученные данные имеют клиническую важность при выполнении реконструктивных операций на данных сосудах в эндоскопической урологии при выполнении оперативных вмешательств. Результаты исследования могут служить основой для точной визуализации устьев ПА при наложении УЗИ-датчика и в качестве предоперационной подготовки при выполнении хирургических операций. Результаты исследований используются в учебном процессе для студентов 1-2 курсов лечебного, педиатрического и стоматологического факультетов на кафедре нормальной и топографической анатомии с оперативной хирургией ФГБОУ ВО «Чеченский государственный университет им. А.А. Кадырова». В практическом здравоохранении, полученные данные используются в отделении лучевой диагностики ГБУ «Республиканская клиническая больница им. Ш.Ш. Эпендиева» Министерства Здравоохранения Чеченской Республики. Имеются акты внедрения.

Публикации и апробация работы

По теме диссертации опубликовано 27 печатных работ (в журналах перечня ВАК – 2; в Международных журналах Scopus/Web of Science – 2; получено 1 авторское свидетельство о государственной регистрации программы для ЭВМ).

Основные положения диссертации доложены и обсуждены на Всероссийской научно-практической конференции с международным участием, посвященной 85-летию Курского государственного медицинского университета, 120-летию со дня рождения профессора К.С. Богоявленского, 100-летию со дня рождения профессора Д.А. Сигалевича, 100-летию со дня рождения профессора З.Н. Горбацевич (Курск, 2020); Международном научном конгрессе НИИ РАН «Современная наука, человек и цивилизация» (Грозный, 2020); Всероссийской научно-практической конференции с международным участием, посвященной открытию анатомического музея им. профессора Н.А. Курдюмова, (Махачкала, 2020); Всероссийской научно-практической конференции молодых ученых и аспирантов «Наука и молодежь», (Грозный, 2020); XV конгрессе Международной ассоциации морфологов (Ханты-Мансийск, 2020); международной научно-практической конференции, посвященной 30-летнему юбилею Медицинского института ФГБОУ ВО «Чеченский государственный университет им. А.А. Кадырова» (Грозный, 2020); VI Международной научно-практической конференции: «Современные технологии, проблемы инновационного развития и внедрения результатов», (Петрозаводск, 2020); Международном конгрессе «Здоровье и образование в 21 веке» (Москва, 2021); итоговой научно-практической конференции профессорско-преподавательского состава ФГБОУ ВО «Чеченский государственный университет им. А.А. Кадырова» (Грозный, 2022).

Основные положения, выносимые на защиту

1. Вариантная анатомия и трехмерная (3D) организация почечных артерий человека заключается в индивидуальной изменчивости основных их скелетотопических и морфометрических параметров (уровни отхождения устьев ПА, длины ПА, углы отхождения ПА, скелетотопия ПА), вариабельность которых зависит как от гендерно-возрастных, так и от соматотипологических характеристик человека.

2. Голотопическая визуализация устьев ПА на переднюю брюшную стенку проецируется в области «околопрямомышечной линии» собственно надчревной области, а со стороны поясничной области на «заднюю почечную точку», образованной реберно-позвоночным углом, отличающегося индивидуальными особенностями. Значения реберно-позвоночного угла соответственно типу телосложения человека зависит от его гендерно-возрастных особенностей.

3. С учетом трехмерного (3D) анализа и вариантной анатомии морфологических и морфометрических параметров ПА, полученных при проекционном и скелетотопическом их исследовании у мужчин и женщин разных возрастных групп разработан пошаговый алгоритм по созданию 3D-диагностического ПО голотопической визуализации ПА (Авторское свидетельство о государственной регистрации программы для ЭВМ N 2022667481. Голотопическая визуализация почечных артерий: заявл. 23.09.2022: опубл. 04.10.2022 / Э.С. Кафаров, Т.С. Докаева. 1 с.).

Степень достоверности результатов исследования

Достоверность полученных результатов обеспечена использованием адекватных задачам исследования современных методов, достаточно большим объемом материала, с применением методов современной компьютерной обработки полученных данных.

Личный вклад автора

Автором лично был выполнен анализ литературных данных для разработки цели и задач диссертационного исследования, определен план исследования, проанализированы полученные результаты, сформулированы выводы, отвечающие задачам исследования, и даны практические рекомендации.

Структура и объем диссертации

Диссертация состоит из введения, обзора литературы, главы материалы и методы исследования, собственных исследований, обсуждения полученных результатов, выводов, практических рекомендаций и списка литературы. Работа изложена на 128 страницах, иллюстрирована 37 рисунком и 14 таблицами. Библиография включает 98 отечественных и 133 иностранных источников литературы.

Материалы и методы исследования

Работа выполнена на кафедре нормальной и топографической анатомии с оперативной хирургией ФГБОУ ВО «Чеченский государственный университет им. А.А. Кадырова». Материалом для исследований послужили МСКТ мужчин и женщин зрелого, пожилого и старческого возраста (21–90 лет), полученные в отделении лучевой диагностики ГБУ «Республиканская клиническая больница им. Ш.Ш. Эпендиева» (г. Грозный).

Исследованию подверглись 614 пациентов (313 мужчин и 301 женщина), средний возраст которых составил 59,74 ± 2,99 лет. В таблице 1 приведены данные клинического анализа пациентов.

Таблица 1 – Распределение обследуемых по возрасту и полу

Показатель	Мужчины, n = 313		Женщины, n = 301	
	абс.	отн.	абс.	отн.
Средний возраст	58,86		60,78	
ИМТ 18,5 кг/м^2 и менее	48	15,34	50	16,61
ИМТ 18,5–25,0 кг/м^2	173	55,27	169	56,15
ИМТ > 25–30 кг/м^2	92	29,39	82	27,24
Всего	313	50,98	301	49,02

Большое значение уделялось показателю индексу массы тела (ИМТ) как важнейшей индексной характеристике, помогающей определить индивидуальный подход к конкретному человеку с учетом половых и конституциональных особенностей. Индекс массы тела Кетле (ИМТ) рассчитывался перед проведением МСКТ лучевым диагностом по формуле: ИМТ = МТ/Р2, где МТ – масса тела (кг), Р – длина тела (м).

Алгоритм исследования:

1. Соматометрия пациента (измерение роста, массы тела).
2. Проведение МСКТ сосудов почек на МСК-томографе Go.U производства Siemens. Параметры сканирования: анодное напряжение трубки 120–140 кВ, сила тока 120–300 мА с автоматической коррекцией в зависимости от веса пациента. Толщина среза 0,65 мм. Реконструкция данных в аксиальных срезах толщиной 1,0 мм, с применением стандартного фильтра Br 40. Анализ изображений производился на рабочей станции Advantage Workstation v.4.6 (GE) с построением мультипланарных и 3D реконструкций артериальной фазы контрастирования.
3. С применением компьютерной программы «Mimics-8.1» и «3D-max» изучалась трехмерная (3D) проекция сосудов в разных плоскостях. В используемых программах были выбраны следующие инструменты: «угломер», «линейка», «ломаная». В трехмерной проекции выявляли морфометрические характеристики ПА: уровни расположения, углы отхождения от аорты, длины ПА, диаметры ПА, скелетопия ПА. В данном исследовании исключены почки пациентов с вариантами добавочных прободающих и множественных артерий.
4. Статистическая обработка полученного материала.
5. Разработка алгоритма 3D-диагностического ПО голотопической визуализации ПА у пациентов разных соматотипов.

Разработки алгоритма 3D-диагностического программного обеспечения.

Посредством обработки результатов томографического исследований производилась статистическая обработка данных для построения алгоритма визуализации ПА у пациентов разных соматотипов. Для повышения качества анализа снимков и повышения точности

определения границ и структур, изображения подверглись преобразованию в монохромный формат с применением функции вида f (x, y), где x и y множество координат пикселей. С целью уменьшения уровня шумов полученное монохромное изображение пропускалось через фильтр сглаживания по формуле (1):

$$r(x,y) = \frac{1}{4} * f(x-1,y) + \frac{1}{\alpha} * f(x,y) + \frac{1}{4} * f(x+1,y) \quad (1)$$

где α – коэффициент сглаживания, при этом, чем выше альфа, тем выше сглаживание.

Для автоматизации процесса поиска и маркировки сегментов почки был разработан алгоритм с применением языков программирования Java 17 версии и Python для взаимодействия с библиотекой TensorFlow. На подготовительном этапе брали выборочно группу изображений и вручную проставлялись контрольные точки. Полученные изображения в дальнейшем использовались для обучения нейронной сети и корректировки выходного результата под воздействием выходного коэффициента обратной связи. В качестве функции потерь использовалась функция кросс-энтропийной потери Softmax, по формуле (2):

$$\sigma(z)_j = \frac{e^{z_j}}{\sum_{k=1}^{k} e^{z_j}} \quad (2)$$

где j – 1, …, k.

Математически операция дискретной свертки представляется в виде формулы (3):

$$(f \times g)[m,n] = \sum_{k,l} f[m-k, n-l] \times g[k,l] \quad (3)$$

где, f – исходная матрица изображения; g – ядро свертки.

Поиск нейронной сетью маркеров ключевых точек основывался на методе регрессионного анализа данных, описываемого по формуле (4) моделью и получающего в качестве входных данных монохромное сглаженное изображение, а в качестве выходных данных возвращающего координаты ключевых точек.

$$y = f(x_1, x_2, \dots x_n) + u \quad (4)$$

С применением данной программы в цифровой базе фиксировались морфометрические показатели МСК-томограмм ПА (длина, углы отхождения и уровни расположения устьев ПА, скелетотопия), относительно гендерных и конституциональных особенностей.

Далее производилась 3D-объемная виртуальная реконструкция данных МСКТ пациентов с фиксацией исследуемых точек (устья ПА) на переднюю брюшную стенку и на спину, то есть, голотопическая их визуализация на определенные зоны, с фиксацией полученных показателей в цифровой базе данных, в соответствии с рисунками 1–2. Подготовка данных, обучение нейронной сети, поиск множества контрольных точек и анализ полученных данных исследования осуществлялась на рабочей станции с процессором Intel(R) Core™ i5 1135G7 2,4–1,38 Ггц, 16 ГБ Ram на платформе Windows 10 с использованием ПО Excel и Word из пакета Microsoft Office 2016. На основе совокупности выходных данных контрольных точек, полученных в результате анализа изображений нейронной сетью, был разработан алгоритм для голотопической визуализации ПА у пациентов разных соматотипов.

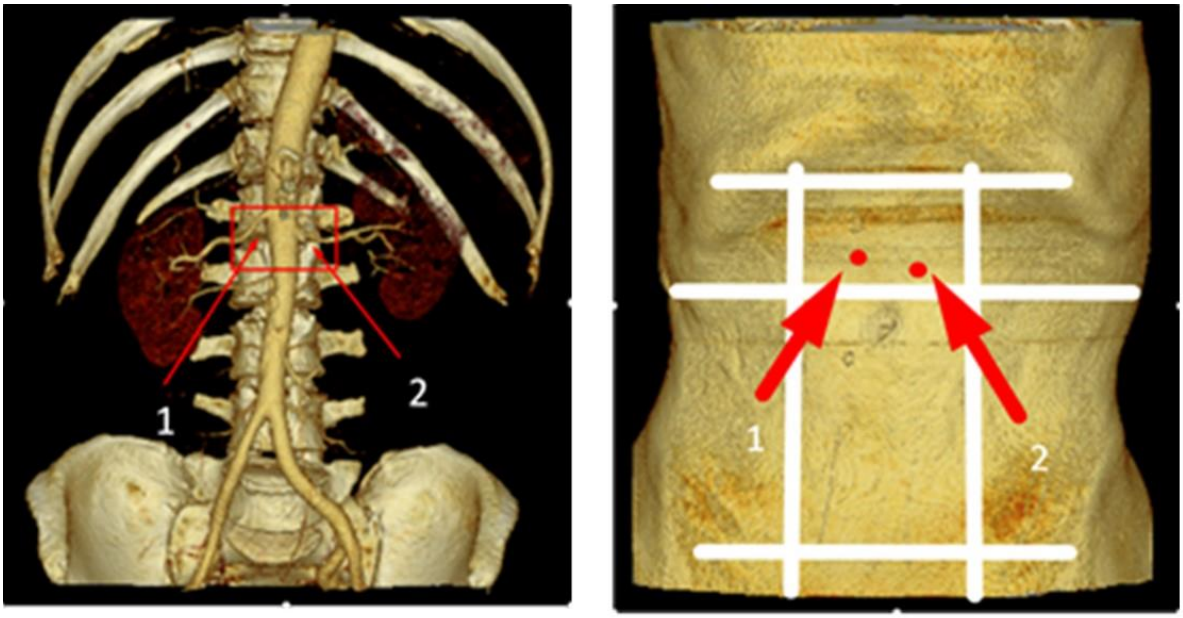

А Б

1 – правой ПА и 2 – левой ПА. Женщина, 50 лет. МСК - томограмма.

Рисунок 1 – А – Скелетотопическая визуализация устьев, вид спереди,
Б – Голотопическая визуализация устьев, вид спереди

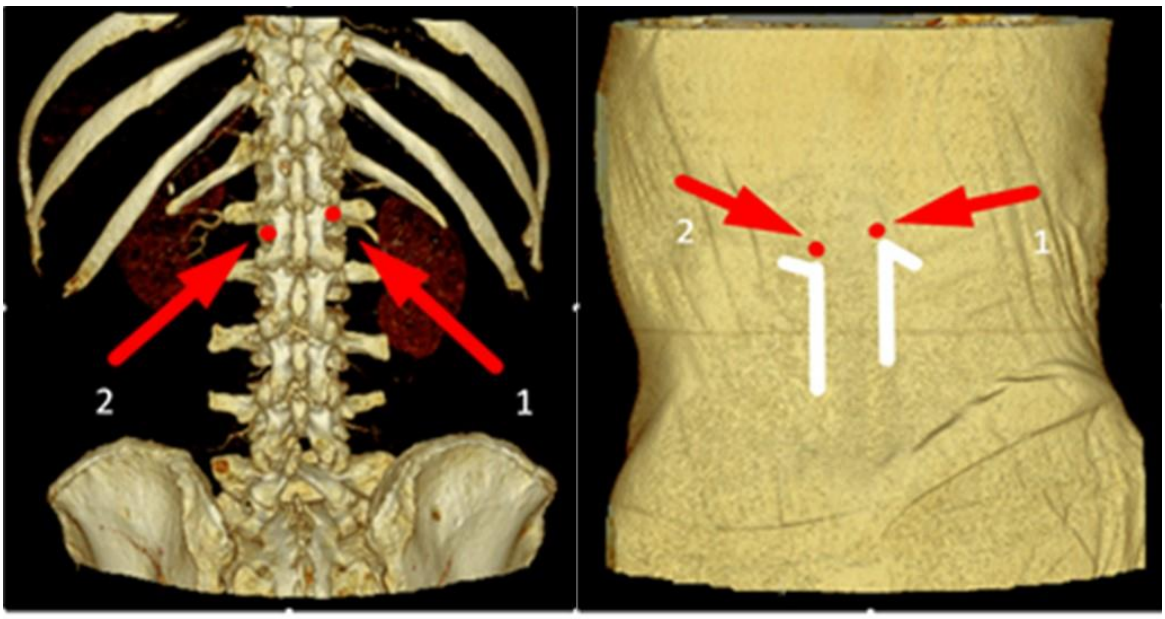

А Б

1 – правой ПА и 2 – левой ПА. Женщина, 50 лет. МСК-томограмма.

Рисунок 2 – А – Скелетотопическая визуализация устьев, вид сзади,

Б – Голотопическая визуализация устьев, вид сзади

РЕЗУЛЬТАТЫ ИССЛЕДОВАНИЯ И ИХ ОБСУЖДЕНИЕ

Клиническая характеристика исследуемых пациентов соответственно половым, возрастным параметрам и соматотипу

Распределение пациентов соответственно соматотипу было сопоставимым между группами мужчин и женщин. Так, количество мужчин и женщин астенического типа телосложения составило 48 и 50 человек, соответственно (7,82 % и 8,14 %); нормостенического типа 173 и 169 человек, соответственно (28,18 % и 27,52 %); гиперстенического типа 92 и 82 человека, соответственно (14,98 % и 13,36 %). В большинстве случаев исследуемые были зрелого возраста (61,73 %) как среди мужчин (64,54 %), так и среди женщин (58,80 %) соответственно.

Топографические особенности ПА пациентов соответственно половым, возрастным характеристикам и соматотипу по результатам МСКТ

Установлено, что колебания уровня отхождения 1 228 ПА от брюшной аорты относительно позвоночного столба у 614 взрослых пациентов без учета пола и возраста, а также стороны наблюдения сосудов имели свою вариабельность, что соответствует данным литературы (Дианова Е.В., 1957; Цакадзе Л.О. и соавт., 1975). Индивидуальная изменчивость проявлялась наличием анатомических признаков, характеризующих функционирование такого органа, как почка (Кафаров Э.С., 2014; Колсанов А.В. и соавт., 2017; Назарян А.К., 2020). Выявлено, что высокое расположение устьев ПА на уровне позвонков (ThXII, ThXII-LI), установлено у людей астенического типа телосложения, что встретили в 15,95 % случаев, (n = 614), в соответствии с рисунком 3.

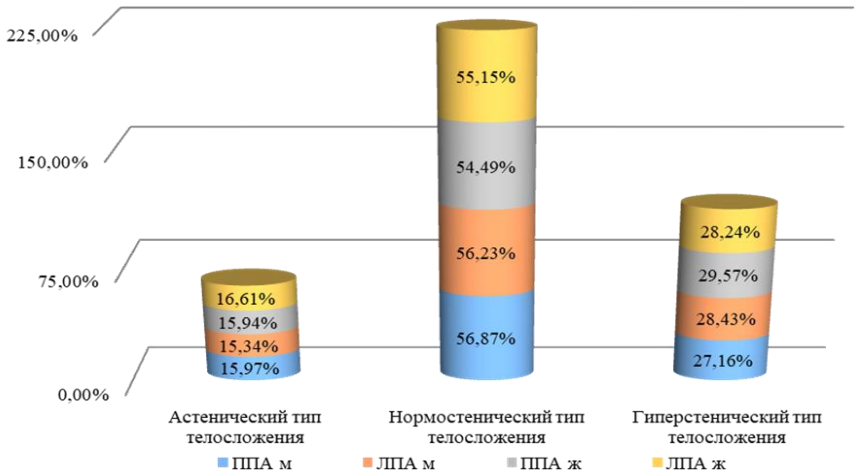

Рисунок 3 – Сравнительный анализ уровня расположения устьев ПА соответственно типам телосложения пациентов с учетом билатеральных различий (в процентном соотношении)

Далее низкое расположение устьев ПА на уровне позвонков (LII-LIII), выявлено у пациентов гиперстенического типа телосложения в 28,34 % случаев, (n = 614). У пациентов нормостенического типа телосложения было выявлено среднее расположение устьев ПА, что зарегистрировано в 55,71 % случаев, (n = 614). В возрастном диапазоне у астеников высокое расположение устьев ПА выявлено в зрелом возрасте в 9,2 % случаев, в пожилом возрасте в

4,3 % случаев и в старческом возрасте в 2,2 % случаев. У гиперстеников выявлялось низкое расположение устьев ПА, что встретили у пациентов 2 периода зрелого возраста в 9,8 % случаев, в пожилом возрасте в 6,5 % случаев и в старческом возрасте в 1,9 % случаев.

У нормостеников выявлен средний уровень расположения устьев ПА во втором периоде зрелого возраста в 32,5 % случаев, у пациентов пожилого возраста в 20,6 % случаев и в старческом возрасте в 2,4 % случаев. У астеников уровень отхождения ППА на уровне позвонка (ThXII) был выявлен во втором периоде зрелого возраста в 5,2 % случаев, в пожилом возрасте в 3 % случаев и в старческом возрасте в 1,6 % случаев. ЛПА у данных соматотипов отходили на уровне ThXII в первом периоде зрелого возраста в 2,7 % случаев, а во втором периоде зрелого возраста в 2,9 % случаев.

У пациентов пожилого возраста на данном уровне отходили в 1,9 % случаев и старческом возрасте в 0,8 % случаев. ППА у данных соматотипов отходили на уровне позвонков ThXII-LI пациентов второго периода зрелого возраста в 4 % случаев, в пожилом возрасте в 1,3 % случаев и в старческом возрасте в 0,6 % случаев. Отхождение ЛПА на уровне позвонков ThXII-LI обнаружено у пациентов второго периода зрелого возраста в 3,5 % случаев, у пациентов пожилого возраста в 2,4 % случаев и в старческом возрасте в 1,4 % случаев. У гиперстеников уровень отхождения ППА на уровне позвонков LII-LIII зарегистрирован во втором периоде зрелого возраста в 19,8 % случаев, в пожилом возрасте в 6,5 % случаев и в старческом возрасте в 1,9 % случаев.

Уровни отхождения ЛПА у данных соматотипов зрелого, пожилого и старческого периодов были аналогичными правым. Наибольшая вариабельность отхождения устьев ПА была зафиксирована у нормостеников, что возможно связано с большим количеством рассматриваемых случаев (n = 342). У пациентов данного соматотипа отхождение ППА на уровне позвонка LI зарегистрировано во втором периоде зрелого возраста (14,8 % случаев), у пациентов пожилого возраста в 7,4 % случаев и в старческом возрасте в 0,6 % случаев.

Отхождение ЛПА от данного уровня зарегистрировано у пациентов второго периода зрелого возраста в 14,8 % случаев, в старческом возрасте в 7,4 % случаев и у пациентов пожилого возраста в 0,6 % случаев. Отхождение ППА на уровне позвонков LI-LII выявлено у пациентов второго периода зрелого возраста в 7,9 % случаев, у пациентов пожилого возраста в 7,4 % случаев и у пациентов старческого возраста в 0,8 % случаев. ЛПА на этом уровне отходили у пациентов второго периода зрелого возраста в 8,9 % случаев, у пациентов пожилого возраста в 7,4 % случаев и у пациентов старческого возраста в 0,8 % случаев. Отхождение ППА на уровне позвонка LII было зафиксировано у пациентов 2 периода зрелого возраста в 9,7 % случаев, у пациентов пожилого возраста в 5,7 % случаев и у пациентов старческого возраста в 0,9 % случаев. При исследовании ЛПА выявлено, что отхождение сосудов на уровне LII обнаружено у пациентов второго периода зрелого возраста в 8,7 % случаев, у пациентов пожилого возраста в 5,7 % случаев и у пациентов старческого возраста в 5,4 % случаев.

В литературных данных имеется достаточное количество работ, изучающих вариабельность устьев ПА соответственно типам телосложения, результаты которых достаточно противоречивы и определяются рядом характеристик пациентов, включенных в проводимое исследование (Введенский Д.В. и соавт., 2020; Надыров Э.А. и соавт., 2020;

Vrinda A. et al., 2013). Наши результаты оказались сопоставимы с некоторыми из них при оценке соматотипа и дополнены анализом возрастной градации пациентов.

Сравнительная характеристика диаметра устьев правой и левой ПА у мужчин и женщин зрелого, пожилого и старческого возраста с учетом соматотипа по данным МСКТ

При исследовании морфометрических параметров ПА были изучены и их диаметры, с учетом типов телосложения пациентов, где были получены следующие интервалы, характерные для каждого из них: так, от 3,67 до 4,18 мм диаметры установлены у пациентов астенического типа телосложения, от 4,18 до 5,76 мм у пациентов нормостенического типа телосложения и от 5,76 до 6,31 мм у пациентов гиперстенического типа телосложения.

Наши исследования показали, что значения изменения диаметров ЛПА имеют характер постепенного увеличения, причем, высокий показатель диаметра обнаружен в старческом возрастном периоде 6,56 ± 2,22 мм. Возможно, это связано с постепенной возрастной и старческой дилатацией стенки почечных артерий. С учетом билатеральных и половых различий у мужчин установлены увеличения диаметров ППА к пожилому возрасту 6,05 ± 2,28 мм и к старческому возрастному периоду 6,44 ± 2,30 мм. При исследовании диаметров ПА у женщин выявлено также постепенное их увеличение, начиная со 2 периода зрелого возраста 5,61 ± 1,01 мм справа и 5,64 ± 1,02 мм слева, далее к пожилому возрасту 5,97 ± 1,46 мм справа и 6,01 ± 1,46 мм слева и старческому возрастному периоду, что составило 6,10 ± 1,19 справа и 6,13 ± 1,19 мм слева. Учет данного параметра крайне важен при проведении оперативных вмешательств в связи с тем, что возможно диагностирование стеноза ПА и формирование артериальной гипертензии. Вариации диаметров ПА должна быть обязательно учтена при выполнении ренографии и последующем стентировании почечных сосудов (Рюмшина Н.И. 2021; Aremu A. et al 2021; Yamamoto S. et al 2009). Наличие крайних значений и их интерпретация имеют важное значение для понимания анатомической нормы и ее вариабельности. Эти знания крайне важны в персонифицированном подходе оперативного ведения пациентов с патологией почечных сосудов и почек (Cicek S.K. et al 2021; Huang J. et al 2019; Sonnier D. et al 2022).

Сравнительный анализ линейных размеров правой и левой ПА у женщин и мужчин зрелого, пожилого и старческого возраста в зависимости от типа телосложения и стороны тела по данным МСКТ

Интервал возможных колебаний значений длин почечных артерий составил у ППА 54,22–115,97 мм, у ЛПА 43,92–98,08 мм. При этом, среднее значение длины ППА составляло 77,59 ± 18,90 мм, а ЛПА – 67,23 ± 13,68 мм. При анализе параметров длины ПА у разных соматотипов было установлено, что наибольшие средние значения длины ППА и ЛПА зарегистрированы среди гиперстеников 106,24 ± 5,99 и 86,86 ± 5,72 мм, соответственно. У нормостеников параметры длины ППА и ЛПА составляли 68,17 ± 4,68 и 62,25 ± 2,67 мм, соответственно, а у астеников – 59,61 ± 2,33 и 49,72 ± 3,29 мм, соответственно.

При проведении сравнительного анализа параметров длины ПА с учетом половых особенностей было установлено, что большие средние значения длин правой и левой ПА выявлены у мужчин и составили 81,45 ± 19,97 и 69,58 ± 15,60 мм, соответственно, по

сравнению с женщинами, где данные параметры составляли 73,56 ± 16,83 и 64,77 ± 10,82 мм, в соответствии с рисунками 4 и 5, то есть, меньше, чем у мужчин на 7,89 и 4,81 мм, соответственно. При анализе изменения параметров длины с возрастом было установлено, что у мужчин эти параметры достигают максимального значения во втором периоде зрелого возраста (83,85 ± 21,49 мм), однако, выявлено относительное снижение данного значения к старческому возрастному периоду (6,26 ± 19,28 мм). При исследовании ЛПА у мужчин установлено, что динамика значений средней длины ПА варьировала волнообразно с постепенным увеличением данного значения во второй подгруппе зрелого возраста (71,48 ± 16,73 мм), а далее с поступательным увеличением данного значения к пожилому возрасту (74,21 ± 3,71 мм), с последующим снижением данного параметра к старческому периоду (64,21 ± 16,45 мм). При этом, исследования показали, что средние значения длины ППА артерий всегда превышали таковые у ЛПА в каждом возрастном периоде. У женщин обнаружены изменения средних значений длины ППА и ЛПА, которые характеризуются волнообразным характером изменений с увеличением для ППА во втором периоде зрелого возраста и старческом периоде, что составило 74,82 ± 17,77 и 75,58 ± 19,24 мм, соответственно. Для ЛПА изменения параметров длины выявлены во второй подгруппе зрелого возраста (65,38 ± 11,59 мм) и в старческом возрастном периоде (65,84 ± 12,13 мм). Знание величин длин ПА в клинической практике урологов важно, особенно в области трансплантологии: при малой ее длине возникают определенные трудности в формировании анастомоза (Шарафеев А.З. и соавт., 2008; Al-Katib S. et al., 2017).

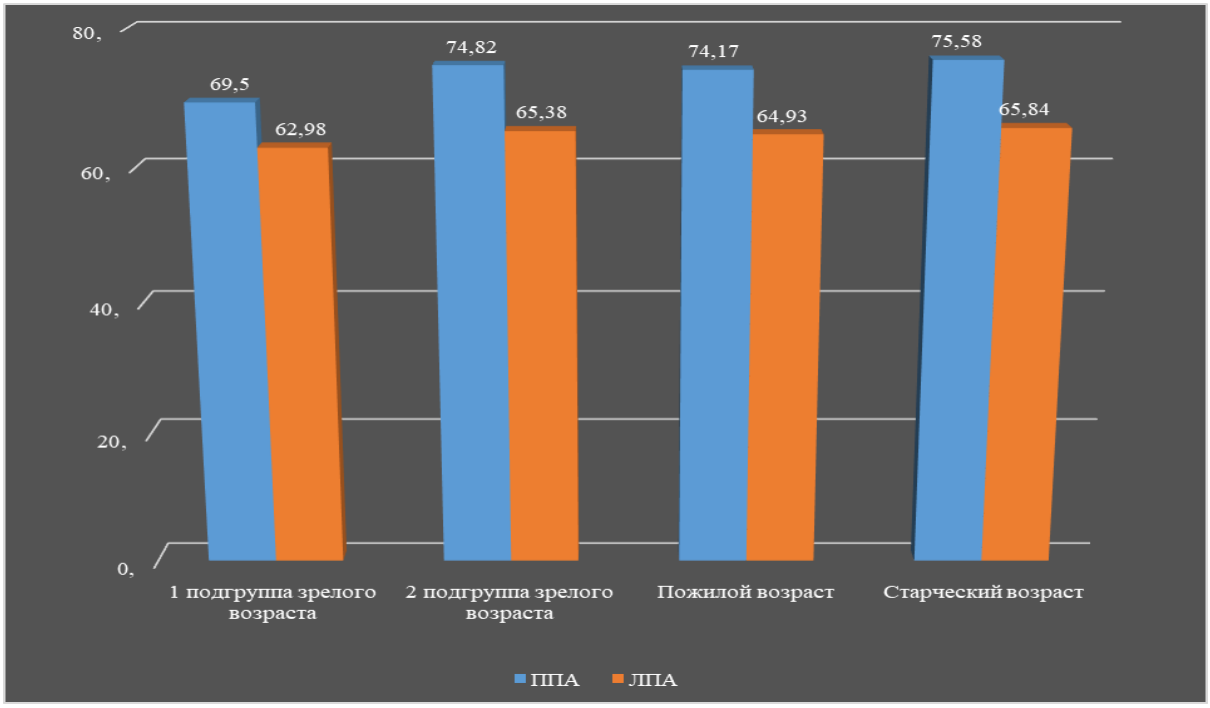

Рисунок 4 – Сравнительный анализ изменчивости длины ППА и ЛПА (мм) у мужчин с учетом возрастных характеристик

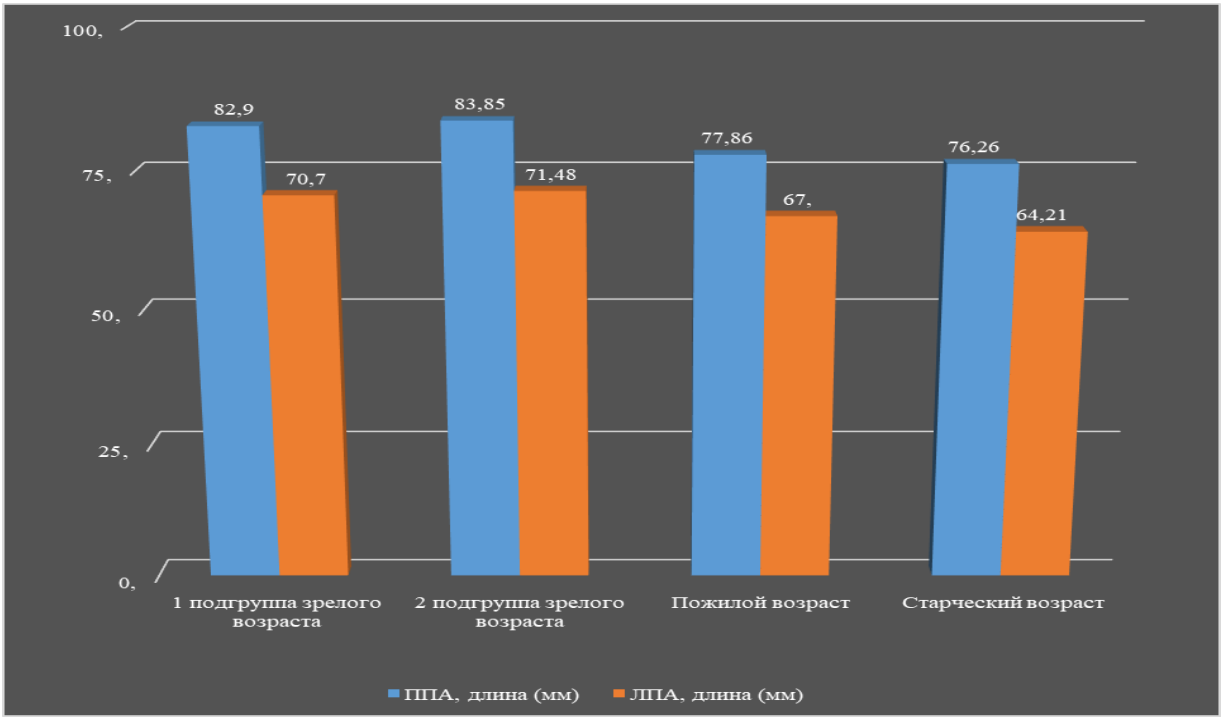

Рисунок 5 – Сравнительный анализ изменчивости длины ППА и ЛПА (мм) у женщин с учетом возрастных характеристик

Сравнительный анализ углов отхождения правой и левой ПА в зависимости от типа телосложения

При анализе полученных результатов было отмечено, что наиболее часто ПА отходят от брюшного отдела аорты в нисходящем направлении. При анализе возрастных групп было установлено, что наименьшие значения величины углов отхождения ПА у мужчин выявлено в пожилом возрасте (47,79° ± 8,76° для ППА и 60,43 ± 9,14° для ЛПА), максимальные значения были зафиксированы у пациентов первой подгруппы зрелого возраста (72,65° ± 6,75°). У женщин ППА отходит под более острым углом только в группе пациентов пожилого возраста (52,77° ± 10,02°), в соответствии с таблицей 2 и рисунком 6.

Таблица 2 – Данные сравнительного анализа величины углов отхождения ПА в соответствии с половой принадлежностью, стороной тела и типом телосложения человека, p <0,05 – статистически значимые различия.

Соматотип	Мужчины		Женщины	
	ЛПА	ППА	ЛПА	ППА
Астеники	45,16°–83,6°	35,48°–75,6°	46,02°–97,20°	36,98°–75,69°
Нормостеники	45,37°–89,67°	35,08°–85,41°	45,25°–99,72°	37,05°–88,74°
Гиперстеники	60,04°–99,01°	45,57°–83,66°	55,40°–99,82°	55,31°–85,56°

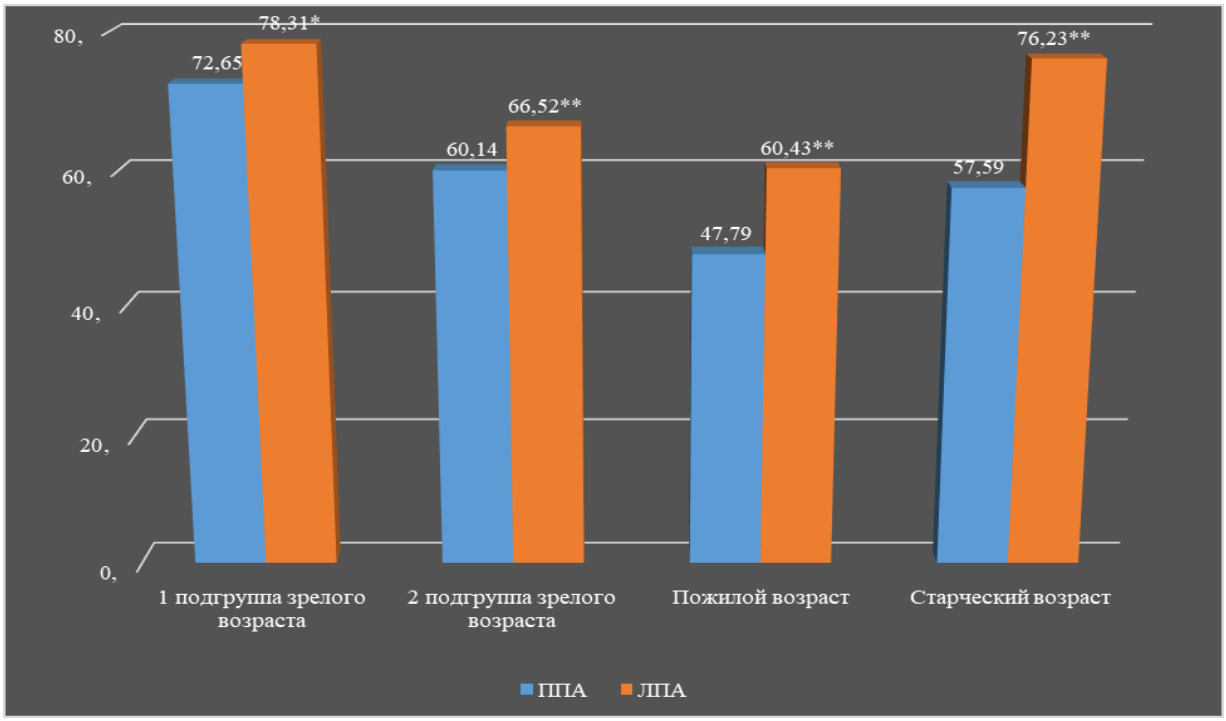

Рисунок 6 – Сравнительная характеристика величины углов отхождения ПА у мужчин соответственно возрастным периодам и стороне тела (в градусах)

Алгоритм для разработки 3D-диагностического (ПО) голотопической визуализации ПА у пациентов разных соматотипов

Изучение вариантной анатомии ПА по данным МСКТ у разных соматотипов позволило выявить их морфометрические, скелетотопические и голотопические характеристики. Так, было установлено, что проекция устьев ПА на переднюю брюшную стенку и на поясничную область имеют свою индивидуальную вариабельность у людей разных типов телосложения. Голотопическая визуализация устьев ПА на переднюю брюшную стенку у людей астенического типа телосложения в среднем располагалась у мужчин и женщин на 0,75 ± 0,5 см кнутри от околопрямомышечной линии в собственно надчревной области. У людей нормостенического типа телосложения устья ПА проецировались на околопрямомышечную линию в собственно надчревной области. У людей гиперстенического типа телосложения она располагалась в среднем у мужчин и женщин на 0,75 ± 0,5 см кнаружи от околопрямомышечной линии в собственно надчревной области. Исследования голотопической визуализации устьев ПА со стороны спины показали, что она соответствует задней почечной точке, образованной двенадцатым ребром и позвоночным столбом. Значения реберно-позвоночного угла у мужчин соответственно типу телосложения были следующими: ЛПА < 45,16° и ППА < 33,41° (астенический тип телосложения); ЛПА 45,16°–96,090° и ППА 33,41°–82,97° (нормостенический тип телосложения); ЛПА > 96,090° и ППА > 82,970° (гиперстенический тип телосложения). Значения реберно-позвоночного угла у женщин соответственно типу телосложения были следующими: ЛПА < 42,650° и ППА < 31,720° (астенический тип телосложения); ЛПА 42,65°–93,560° и ППА 31,72°–80,240° (нормостенический тип телосложения); ЛПА > 93,560° и ППА > 80,240° (гиперстенический тип телосложения). Это легло в основу

создания компьютерной базы данных, фиксирующей за каждой трехмерной (3D) моделью различных вариантов и топографии ПА, ее собственный индивидуальный вариант скелетотопии и голотопии в зависимости от принадлежности к тому или иному соматотипу, в соответствии с рисунком 7.

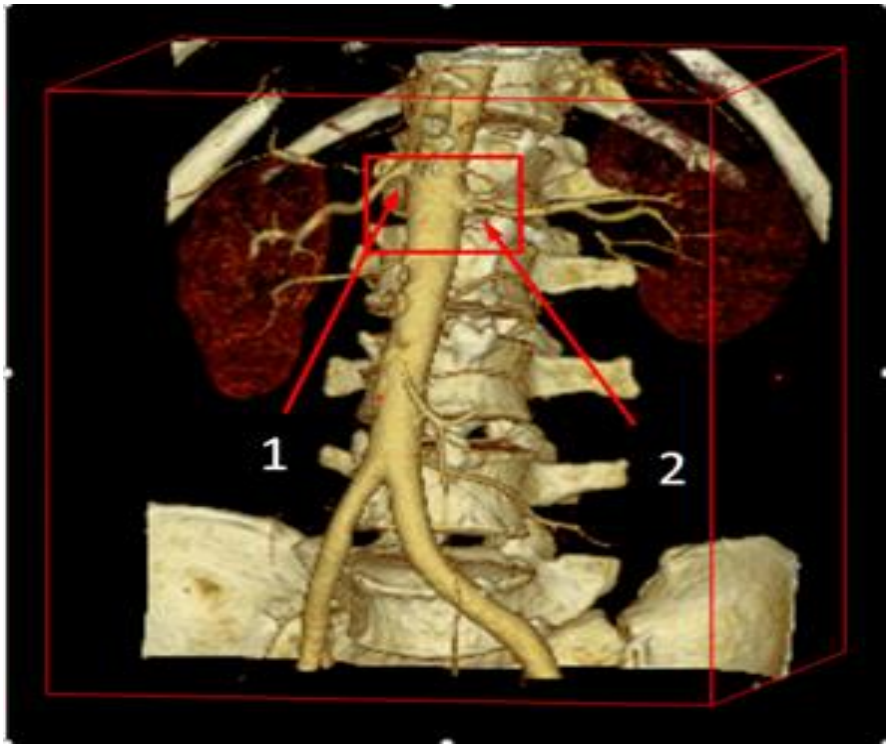

Рисунок 7 – Пример изображения с нанесенными контрольными точками устьев ПА в 3D

На основании полученных различных вариантов строения и топографии экстраорганных артериальных сосудов почки, а также их топографо-анатомических соотношений с поверхностью тела (голотопия) и позвоночным столбом (скелетотопия) был разработан и создан пошаговый алгоритм для 3D-диагностического ПО голотопической визуализации ПА у пациентов разных соматотипов. Этапы по выявлению синтопических и скелетотопических особенностей внеорганных артериальных сосудов почек у пациентов разных соматотипов были следующими: анализ результатов данных МСКТ почек мужчин и женщин разных возрастных периодов с учетом телосложения; оцифровка данных сканов МСКТ с сохранением в базу данных особенностей строения экстраорганных ПА с учетом соматотипа, гендерной принадлежности, стороны тела и возраста; предварительная оцифровка снимков с нанесением контрольных точек расположения сосудов вручную; на базе полученных нейронной сетью данных производится построение 3D-экстраорганных ПА с учетом заданных параметров; далее осуществляется ремоделирование расположения экстраорганных ПА с учетом встречаемости; далее МСКТ подвергались обработке по средствам преобразования в монохромные изображения с применением свертки; на предварительно обработанные изображения наносились контрольные точки для последующего обучения нейронной сети, построенной на базе TensorFlow, для автоматического определения экстраорганного моделирования сосудов почек и определения длин, углов и устьев расположения ПА; далее на предварительно обработанные изображения наносились контрольные точки для последующего обучения нейронной сети, построенной на

базе TensorFlow, для автоматического определения экстраорганного моделирования сосудов почек и определения длин и диаметров ПА; на базе сформированных нейронной сетью изображений с применением платформы анализа и построения изображений 3DClicer формировались 3D-модели ПА. Впоследствии был разработан алгоритм по выявлению синтопических и скелетотопических особенностей внеорганных артериальных сосудов почек на базе построенной и обученной нейронной сети.

Разработана программа для голотопической визуализации ПА на базе объектноориентированного языка программирования Java (11 версия) и на базе данных POSTGRES 12. Интерпретация данной информации, особенно на этапе предоперационной подготовки пациента, особенно важна для разработки персонифицированного подхода к тактике оперативного вмешательства и сведения к минимуму риска развития побочных осложнений (Колсанов А.В. и соавт. 2017; Бешуля О.А. 2013; Надыров Э.А. и соавт. 2020; Потапов Д.Ю. 2014; Аракелян В.С.и соавт. 2022). Выполнение комплексного адекватного лечения в урологической практике возможно только в условиях полноценного знания о вариантах индивидуальной изменчивости вне - и интраорганных сосудов почек (Чичкова Т.Ю. и соавт. 2018; K.L.et at 2013; White R.D. et al 2021).

ВЫВОДЫ

1. У мужчин диаметр ПА возрастает к пожилому возрасту. В среднем диаметр у ППА составляет 6,05 ± 2,28 мм, а далее к старческому возрасту наблюдается тенденция увеличения, достигая в среднем до 6,44 ± 2,30 мм. Динамика изменения диаметров ЛПА такая же, достигая в среднем до 6,50 ± 2,25 мм, а далее к старческому возрасту также наблюдается их незначительное увеличение. У женщин обнаружена тенденция постепенного увеличения диаметров ПА, где во втором периоде зрелого возраста в среднем составляет 5,61 ± 1,01 мм справа и 5,64 ± 1,02 мм слева, а к старческому возрасту достигают в среднем до 6,11 ± 1,19 мм.

2. Выявлено, что у мужчин в общей динамике средние значения параметров длины ППА всегда превышали таковые у левых в каждом из возрастных периодов, что к старческому возрасту составило в среднем 76,26 ± 19,28 мм, а левых 74,21 ± 3,71 мм. У женщин средние значения длин ППА и ЛПА заключались в волнообразных изменениях с увеличением длины ППА. В общей динамике средние значения длины ППА были больше, нежели ЛПА. Установлено, что наибольшие средние значения длины ППА и ЛПА зарегистрированы у гиперстеников и нормостеников – 68,17 ± 4,68 и 62,25 ± 2,67 мм, соответственно для ППА и ЛПА.

3. С учетом возраста и пола большие средние значения длины ППА и ЛПА выявлены у мужчин и составили 81,45 ± 19,97 мм и 69,58 ± 15,60 мм, соответственно, по сравнению с женщинами, где данные параметры составляли 73,56 ± 16,83 мм и 64,77 ± 10,82 мм, соответственно. Причем независимо от пола эти параметры волнообразно изменяются, достигая максимального значения во 2 периоде зрелого возраста.

4. Независимо от возраста и пола высокое расположение устьев ПА на уровне позвонков (ThXII и ThXII-LI), выявлено у людей астенического типа телосложения (15,95 % случаев); низкое расположение на уровне (LII-LIII) выявлено у людей гиперстенического

типа телосложения (28,34 % случаев); и среднее расположение устьев ПА установлено у людей для нормостенического типа телосложения (55,71 % случаев).

5. Наиболее изменчивы показатели уровней отхождения ПА у пациентов нормостенического типа телосложения. Отхождение ППА на уровне позвонков LI выявлено у 22,9 % исследованных пациентов, а ЛПА у 22,9 %. Отхождение ППА на уровне позвонков (LI-LII) выявлено у 16,2 % исследованных пациентов, а ЛПА у 17,2 %. Отхождение ППА от уровня LII зафиксировано у 16,4 % исследованных пациентов, а ЛПА у 15,4 %.

6. Независимо от возраста и пола у пациентов гиперстенического типа телосложения регистрируются наибольшие значения углов отхождения для ЛПА <99,820° и нормостенического типа <88,740° для ППА), наименьшие – среди пациентов астенического типа телосложения (<75,650° для ППА и <83,600° для ЛПА). С учетом пола установлено, что наименьшие значения величины углов отхождения ПА у мужчин выявлено в пожилом возрасте (47,79° ± 8,76° для ППА и 60,43° ± 9,14° для ЛПА), максимальные значения были зафиксированы у пациентов в зрелом возрасте (72,65° ± 6,75°). У женщин ППА отходит под более острым углом только в группе пациентов пожилого возраста (52,77° ± 10,02°).

7. Проекция устьев ПА на переднюю брюшную стенку и на поясничную область вариабельны у людей разных типов телосложения. Так, голотопическая визуализация устьев ПА на переднюю брюшную стенку у людей астенического типа телосложения в среднем располагается на 0,75 ± 0,5 см кнутри от околопрямомышечной линии в собственно надчревной области. У людей нормостенического типа телосложения проецируется на околопрямомышечную линию в собственно надчревной области, а у людей гиперстенического типа телосложения она располагается в среднем на 0,75 ± 0,5 см кнаружи от околопрямомышечной линии в собственно надчревной области.

8. Голотопическая визуализация вариантов устьев ПА со стороны спины соответствует задней почечной точке, образованной двенадцатым ребром и позвоночным столбом. Значения реберно-позвоночного угла у мужчин соответственно типу телосложения были следующими: ЛПА < 45,16° и ППА < 33,41° (астенический тип); ЛПА 45,16°–96,090° и ППА 33,41°–82,970° (нормостенический тип); ЛПА > 96,090° и ППА > 82,970° (гиперстенический тип). Значения реберно-позвоночного угла у женщин соответственно типу телосложения были следующими: ЛПА < 42,65° и ППА < 31,72° (астенический тип); ЛПА 42,65°–93,560° и ППА 31,72°–80,240° (нормостенический тип); ЛПА > 93,56° и ППА > 80,24° (гиперстенический тип).

9. Создан пошаговый алгоритм на основе разработанной компьютерной базы данных, который позволит создать программное обеспечение по выявлению синтопических и скелетотопических особенностей внеорганных сосудов почек у пациентов разных соматотипов (Авторское свидетельство о государственной регистрации программы для ЭВМ N 2022667481).

ПРАКТИЧЕСКИЕ РЕКОМЕНДАЦИИ

Определены перспективы практического использования результатов диссертационного исследования в диагностической деятельности врачей – ультразвуковых диагностов, где планируемое инновационное ПО будет использоваться как дополнительное приложение для точности накладывания датчиков у разных соматотипов и с целью экономии времени, что сегодня является востребованным в урологической практике и лучевой диагностике.

СПИСОК СОКРАЩЕНИЙ

ИМТ – индекс массы тела
КТ – компьютерная томография
ЛПА – левая почечная артерия
МДКТ – мультидетекторная компьютерная томография
МР – магнитно-резонансная
МРТ – магнитно-резонансная томография
МСКТ – мультиспиральная компьютерная томография
ПА – почечная артерия
ПО – программное обеспечение
ППА – правая почечная артерия
УЗИ – ультразвуковое исследование
ФСИДИ – Федеральный справочник инструментальных диагностических исследований.

СПИСОК ОПУБЛИКОВАННЫХ РАБОТ

1. Морфометрические показатели венозных сосудов почек человека в процессе инволюции по данным рентгенангиографии / Э.С. Кафаров, И.У. Вагабов, Х.М. Батаев, Л.А. Удочкина, О.К. Зенин, Т.С. Докаева [и др.] // Вестник Медицинского института. – 2019. – N 1. – С. 5–11.

2. Топографическая анатомия трубчатых структур ворот почки / И.У. Вагабов, Т.С. Докаева, Ш.И. Акбаев, Л.М. Пашаева // Санкт-Петербургские научные чтения-2019: тезисы VIII международного молодежного медицинского конгресса / Первый Санкт-Петербургский государственный медицинский университет им. академика И.П. Павлова. – Санкт-Петербург, 2019. – С. 22–23. – ISBN 978-5-88999-628-6.

3. 3D-анализ вариантов деления почечных артерий человека / И.У. Вагабов, Х.М. Батаев, А.З. Везирханов, Т.С. Докаева // Морфология. – 2020. – Т. 157, N 2/3. – С. 43–44.

4. 3D-количественный анализ артериальных сосудов почек человека / Х.М. Батаев, А.З. Везирханов, И.У. Вагабов, Т.С. Докаева // Морфология. – 2020. – Т. 157, N 2/3. – С. 29–30.

5. Dokaeva, T.S. Variants of the kidney blood supply at trichotomic division of the main renal artery / T.S. Dokayeva, A.Z. Vezirkhanov, E.S. Kafarov. – DOI 10.2991/ahsr.k.201001.071 //

Health and wellbeing in modern society: proceedings of the international conference (ICHW 2020) / ed. Z.B. Kindarov. – 2020. – Vol. 28. – P. 351–354. – ISBN 978-94-6239-057-7. – URL: https://www.atlantis-press.com/proceedings/ichw-20/125944848 (дата обращения: 12.02.2023). *

6. Vezirkhanov, A.Z. Three-dimensional analysis of variants of division of the renal artery and its branches / A.Z. Vezirkhanov, T.S. Dokayeva, E.S. Kafarov. – DOI 10.2991/ahsr.k.201001.072 // Health and wellbeing in modern society: proceedings of the international conference (ICHW 2020) / ed. Z.B. Kindarov. – 2020. – Vol. 28. – P. 355-358. – ISBN 978-94-6239-057-7. – URL: https://www.atlantis-press.com/proceedings/ichw-20/125944866 (дата обращения: 12.02.2023). *

7. Вариантная анатомия добавочных и множественных вен почек человека по данным методов лучевой диагностики / Т.С. Докаева, А.З. Везирханов, Э.С. Кафаров [и др.] // Достижения современной морфологии – практической медицине и образованию: сборник научных статей по материалам Всероссийской научно-практической конференции с международным участием / под ред. В.А. Лазаренко. – Курск, 2020. – С. 180–186. – ISBN 978-5-7487-2613-9.

8. Варианты формирования почечной вены / Э.С. Кафаров, Х.М. Батаев, А.З. Везирханов, Т.С. Докаева // Анатомия в медицинском вузе: история, современность и перспективы: материалы Всероссийской научно-практической конференции с международным участием / Дагестанский государственный медицинский университет. – Махачкала, 2020. – С. 144–150.

9. Докаева, Т.С. Изменение объемов почки и ее венозного и артериального русла у человека в процессе старения / Т.С. Докаева, Л.М. Пашаева, Ш.И. Акбаев // Бородинские чтения: материалы II Международной научно-практической конференции: в 2 т. Т. 1 / Новосибирский государственный медицинский университет. – Новосибирск, 2020. – С. 202–211.

10. Докаева, Т.С. Изменение объемов почки и ее венозного русла у человека в процессе старения / Т.С. Докаева, А.З. Везирханов, И.У. Вагабов // Наука и молодежь: материалы Всероссийской научно-практической конференции молодых ученых / под ред. М.Р. Нахаева ; Чеченский государственный университет. – Грозный, 2020. – С. 105–111. – ISBN 978-5-91127-281-4.

11. Топографическая анатомия добавочных артерий почек человека / Т.С. Докаева, И.У. Вагабов, Э.С. Кафаров [и др.]. – DOI 10.36684/med-2020-17-1-40-45 // Вестник Медицинского института. – 2020. – N 1. – С. 40–45.

12. Топографическая анатомия элементов почечной ножки / И.У. Вагабов, Т.С. Докаева, Э.С. Кафаров [и др.]. – DOI 10.36684/med-2020-17-1-46-49 // Вестник Медицинского института. – 2020. – N 1. – С. 46–49.

13. Трехмерно-анатомический анализ сосудистого русла почки / Э.С. Кафаров, С.В. Федоров, Т.С. Докаева, А.З. Везирханов. – DOI 10.46916/16122020-1-978-5-00174-072-8 // Современные технологии: проблемы инновационного развития и внедрения результатов: сборник статей VI Международной научно-практической конференции / под ред. И.И. Ивановской. – Петрозаводск: Новая Наука (ИП Ивановская Ирина Игоревна), 2020. – С. 146–151. – ISBN 978-5-00174-072-8.

14. Трехмерный анализ вариантов деления почечных артерий человека / И.У. Вагабов, А.З. Везирханов, Т.С. Докаева [и др.]. – DOI 10.36684/33-2020-1-603-611 // Современная медицина новые подходы и актуальные исследования: сборник материалов международной научно-практической конференции / под ред. М.Р. Нахаева; Чеченский государственный университет. – Грозный, 2020. – С. 603–611. – ISBN 978-5-91127-280-7.

15. Экстраорганные вены почек человека / Л.А. Удочкина, Х.М. Батаев, Т.С. Докаева [и др.] // Морфология. – 2020. – Т. 157, N 2/3. – С. 216.

16. Dokaeva, T.S. Structural and quantitative analysis of the segmental arteries of the human kidney / T.S. Dokaeva, E.S. Kafarov, A.Z. Vezirkhanov. – DOI 10.28942/jtcem.v3i1-2.167 // Journal of Theoretical Clinical and Experimental Morphology. – 2021. – Vol 3, N 1/2. – P. 49–59.

17. Докаева, Т.С. Количественно-морфологический анализ артериального русла почки человека / Т.С. Докаева, А.З. Везирханов, Э.С. Кафаров // Актуальные вопросы спортивной, возрастной и экспериментальной морфологии: материалы VI Всероссийской научной конференции с международным участием / ред. Е.Н. Крикун; Московская государственная академия физической культуры. – Малаховка, 2021. – С. 129–135. – ISBN 978-5-00063-071-6.

18. Докаева, Т.С. Морфологические и клинические аспекты возникновения добавочных (множественных) почечных артерий / Т.С. Докаева, А.З. Везирханов, Ш.И. Акбаев. – DOI 10.36684/med-2021-20-2-36-43 // Вестник Медицинского института. – 2021. – N 2. – С. 36–43.

19. Kafarov, E.S. Topographic and anatomical features of the structure of the venous pools of the kidney in the trizonal system of its blood supply / E.S. Kafarov, T.S. Dokaeva, S.V. Fedorov // Journal of Theoretical, Clinical and Experimental Morphology. – 2022. – Vol. 4, N 1/2. – P. 74–83.

20. Вагабов, И.У. Создание алгоритма для разработки программного обеспечения предоперационного виртуального 3D-моделирования сегментов почки в зависимости от вариантов ее ангиоархитектоники / И.У. Вагабов, Т.С. Докаева, Э.С. Кафаров. – DOI 10.36361/1814-8999-2022-23-1-55-59 // Медицинская наука и образование Урала. – 2022. – Т. 23, N 1. – С. 55–59. *

21. Докаева, Т.С. Методы диагностики топографии почечных артерий / Т.С. Докаева, З.У. Лечиев, Э.С. Кафаров. – DOI 10.36684/52-2022-2-142-145 // Наука и молодежь: сборник материалов Всероссийской научно-практической конференции студентов, аспирантов и молодых ученых / ред. А.С. Хасухаджиев; Чеченский государственный университет им. А.А. Кадырова. – Грозный, 2022. – С. 142–145. – ISBN 978-5-91127-348-4.

22. Докаева, Т.С. Новый взгляд на сегментарную модель почек человека / Т.С. Докаева, А.З. Везирханов, Э.С. Кафаров. – DOI 10.36684/57-2022-1-116-128 // Материалы ежегодной Итоговой научно-практической конференции профессорско-преподавательского состава / ред. М.Р. Нахаев; Чеченский государственный университет им. А.А. Кадырова. – Грозный, 2022. – С. 116–128. – ISBN 978-5-91127-329-3.

23. Докаева, Т.С. Особенности топографии почечных артерий по результатам МСКТ у людей разных типов телосложения с учетом пола и возраста / Т.С. Докаева, З.У. Лечиев, Э.С. Кафаров // Всероссийский форум молодых исследований – 2022: сборник статей

Всероссийской научно-практической конференции. – Петрозаводск: Новая Наука, 2022. – С. 451–457. – ISBN 978-5-00174-702-4.

24. Докаева, Т.С. Систематический обзор распространенности анатомических вариаций почечной артерии / Т.С. Докаева, А.З. Везирханов, Э.С. Кафаров. – DOI 10.36684/med-2022-21-1-15-22 // Вестник Медицинского института. – 2022. – N 1. – С. 15–22.

25. Лечиев, З.У. Роль добавочных почечных артерий в диагностических исследованиях и инвазивных вмешательствах / З.У. Лечиев, Т.С. Докаева, Э.С. Кафаров. – DOI 10.36684/52-2022-2-149-153 // Наука и молодежь: сборник материалов Всероссийской научно-практической конференции студентов, аспирантов и молодых ученых / ред. А.С. Хасухаджиев ; Чеченский государственный университет им. А.А. Кадырова. – Грозный, 2022. – С. 149–153. – ISBN 978-5-91127-348-4.

26. Лечиев, З.У. Сравнительный анализ почечных артерий с учетом типов телосложения по данным МСКТ / З.У. Лечиев, Т.С. Докаева, Э.С. Кафаров // Всероссийский форум молодых исследований – 2022: сборник статей Всероссийской научно-практической конференции. – Петрозаводск: Новая Наука, 2022. – С. 458–463. – ISBN 978-5-00174-702-4.

27. Докаева, Т С. Сравнительный анализ диаметра и длины почечных артерий у лиц различных соматотипов с учетом половых и возрастных различий по данным мультиспиральной компьютерной томографии / Т.С. Докаева, А.З. Везирханов, О.К. Зенин [и др.]. – DOI 10.17513/spno.32632 // Современные проблемы науки и образования. – 2023. – N 3. – С. 69. *

ПАТЕНТЫ И СВИДЕТЕЛЬСТВА

Получено авторское свидетельство о государственной регистрации программы для ЭВМ N 2022668166. Голотопическая визуализация почечных артерий: заявл. 23.09.2022: опубл. 04.10.2022 / Э.С. Кафаров, Т.С. Докаева. 1 с. *

Статьи и тезисы с результатами собственных исследований, опубликованные в рецензируемых журналах ВАК Минобрнауки РФ, в Международных журналах Scopus/Web of Science, выделены звездочкой *.

ДОКАЕВА Таиса Султановна

ВАРИАНТНАЯ И ТРЕХМЕРНАЯ (3D) АНАТОМИЯ ВНЕОРГАННЫХ АРТЕРИАЛЬНЫХ СОСУДОВ ПОЧЕК У ЛЮДЕЙ РАЗНОГО ТИПА ТЕЛОСЛОЖЕНИЯ ПО ДАННЫМ ПРИЖИЗНЕННЫХ МЕТОДОВ ИССЛЕДОВАНИЯ

3.3.1 Анатомия и антропология

АВТОРЕФЕРАТ
диссертации на соискание ученой степени
кандидата медицинских наук

Грозный - 2024

Подписано к печати 14.02.2024 г.
Отпечатано на цифровом оборудовании с готового
оригинал-макета, представленного авторами
Формат 60х84, 1/16. Усл.- печ. л. 1,4
Тираж 100 экз.

Отпечатано в типографии Издательство ФГБОУ ВО
«Чеченский государственный университет им. А.А. Кадырова»
364907, Чеченская Республика, г. Грозный, ул. Киевская 33.